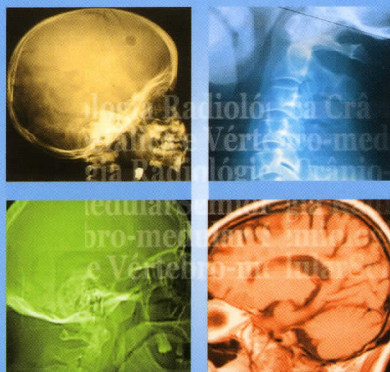


Semiologia Radiológica do SNC

Ler e Interpretar

101 questões de aplicação
15 temas de discussão

J. Cruz Maurício



Prefácio	XI
Estrutura	XIII
Abreviaturas	XV

101 QUESTÕES DE APLICAÇÃO

A Abscesso cerebral	58
Adenoma da hipófise	10, 44, 170
Adenoma pituitário vs craniofaringeoma	122
Aneurisma intracavernoso	112
Angio/RM da bifurcação carotídea	114
Astrocitoma anaplásico	126
Astrocitoma de baixo grau	50
Atrofia cerebral	192
B Base do crânio – anatomia	88
C Canal cervical estenótico	78, 200
Canal lombar estenótico	168
Canal lombar normal	16, 108
Carcinoma da rinofaringe	166
Cisticercose cerebral	130
Contraste natural em RM	34
Contusão cerebral com hematoma epidural	72
Corpo estranho intracraniano	184
D Demência	94
Displasia fibro-óssea	164, 172
Doença de Fahr	144
E Enfarte da artéria cerebral média	70
Enfarte hemodinâmico	202
Enfarte juncional subagudo	152
Enfarte juncional sequelar	30, 80
Enfarte lacunar	104, 162
Enfarte territorial	128
Enfartes corticais agudos	124
Esclerose mesial	156
Esclerose múltipla	82, 140
Espectroscopia protônica	96
Espondilite tuberculosa	188
Espondilodiscite	6
Espondilose cervical vs osteocondrite	24

SEMIOLOGIA RADIOLÓGICA DO SNC – Ler e interpretar

Estenose carotídea com indicação para <i>stent</i>	92
Estruturas basais do cérebro	90
F Fractura da calote	176
G Ganglioglioma profundo	186
Glioma do mesencéfalo	136
Glioma do tálamo	40, 42
H Hamartoma hipotalâmico	54
Hemangioblastoma do cerebelo	118
Hemangioma vertebral	56, 132
Hematoma hemisférico	20
Hematoma epidural resolutivo	62
Hematoma subdural crónico	146
Hematoma talâmico	194
Hematoma vs astrocitoma profundo	22
Hematomas epidural e subdural	150
Hérnia discal	110, 154
Hérnia discal cervical com estenose foraminal	26
Hérnia discal lombar com estenose foraminal	28
Hidrocefalia activa	52, 102
I Involução cerebral fisiológica	98
L Leucodistrofia	100
Leucoencefalopatia microvascular crónica	38, 148
Linfoma primário do SNC	60, 138
Linha média cerebral	86
Lise ístmica	182
M Malformação arteriovenosa	106, 116
Meningioma da convexidade	134
Meningioma e hematoma regressivo	74
Meningioma intraventricular	190
Metástase cerebral	46, 64, 142, 196
Metástase vertebral	4
Mielite transversa aguda	158
Mielomalacia traumática e ependimoma	66
O Osteoblastoma do atlas	120
Osteocondrose cervical	180
Osteocondrose cervical com instabilidade	68
Osteocondrose lombar	160
P Plasmacitoma da calote	2

Prolapso discal lombar	14
Protão, spin e magnetismo	32
Q Quisto aracnoideu intracraniano	36, 174
Quisto epidermóide da calote	12
R Resolução espacial e contraste	76
S Schwanoma do VIII par craniano	18, 198
Sela turca – falso contorno	8
T Trombose do sífão carotídeo	48
Tuberculose cerebral	84
Tumor intracraniano	178

15 TEMAS DE DISCUSSÃO

C Coreia de Huntington	208
D Desenvolvimento anômalo intracraniano	219
E Enfartes embólicos	212
I Iatrogenia do ráquis lombar	220
Indicação da angiografia cerebral	209
M Morfologia e sinal da RM	207
N Neurodegenerescência cortical	215
Neurodegenerescência subcortical	210
O Osteocondrose lombar	211
P Ponderação em RM	216
R Radiologia complementar	218
S Significado de pT2 na RM	206
T TC e RM do hematoma	217
TC normal	214
V Variante normal do cérebro	213